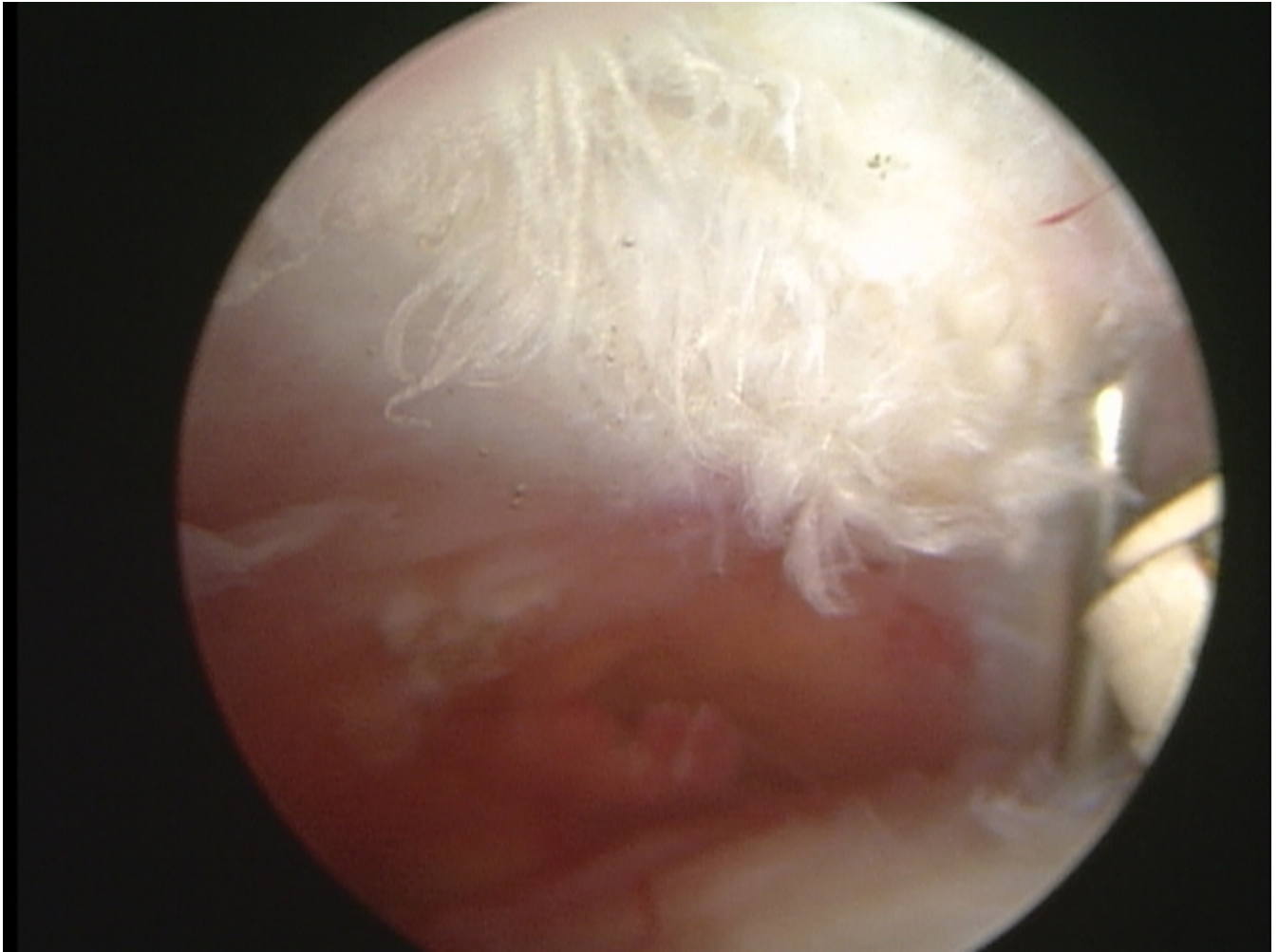


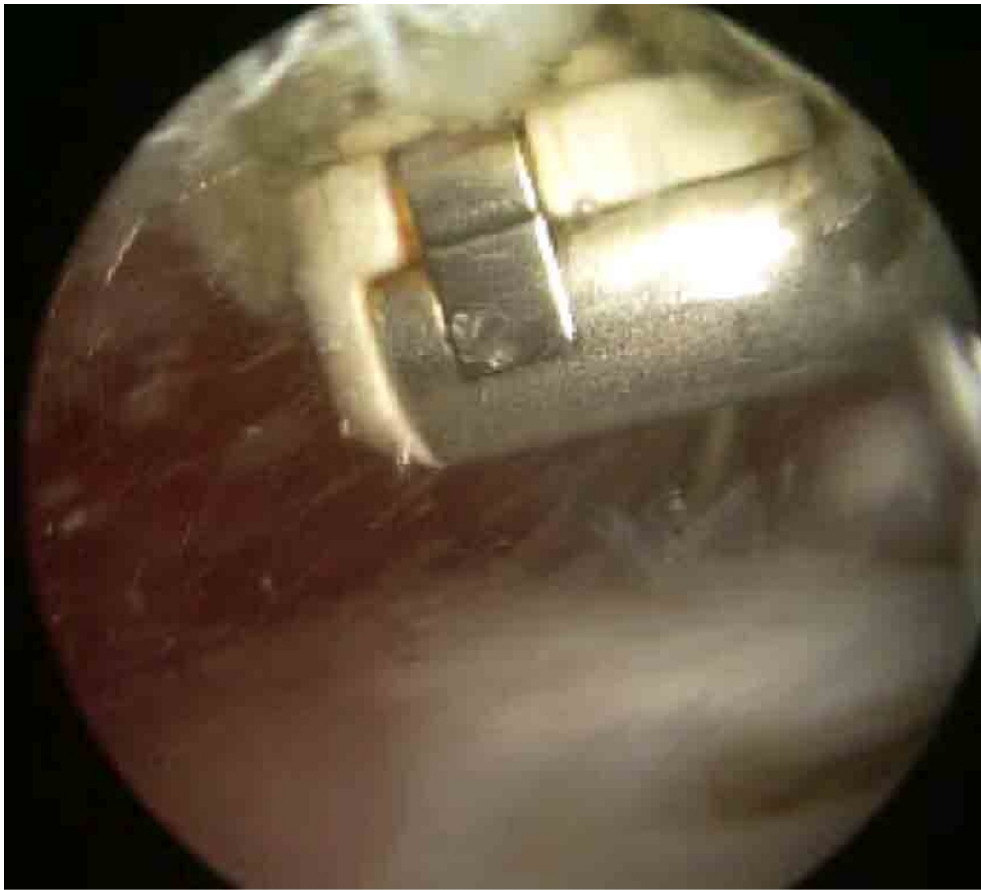Ρήξη του Τενοντίου Πετάλου -Περίπτωση 1

Ασθενής 58 ετών με χρόνια άλγος στον ώμο

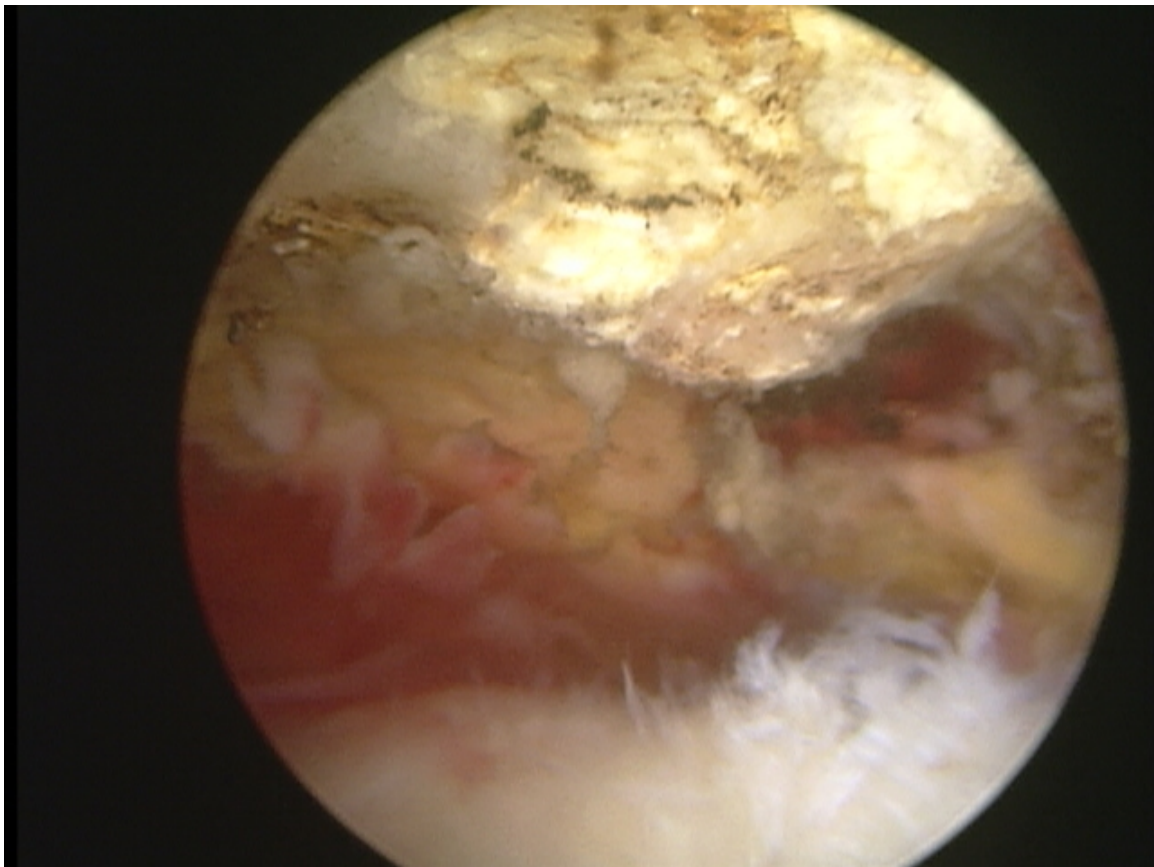
λόγω ρήξης του τενοντίου πετάλου



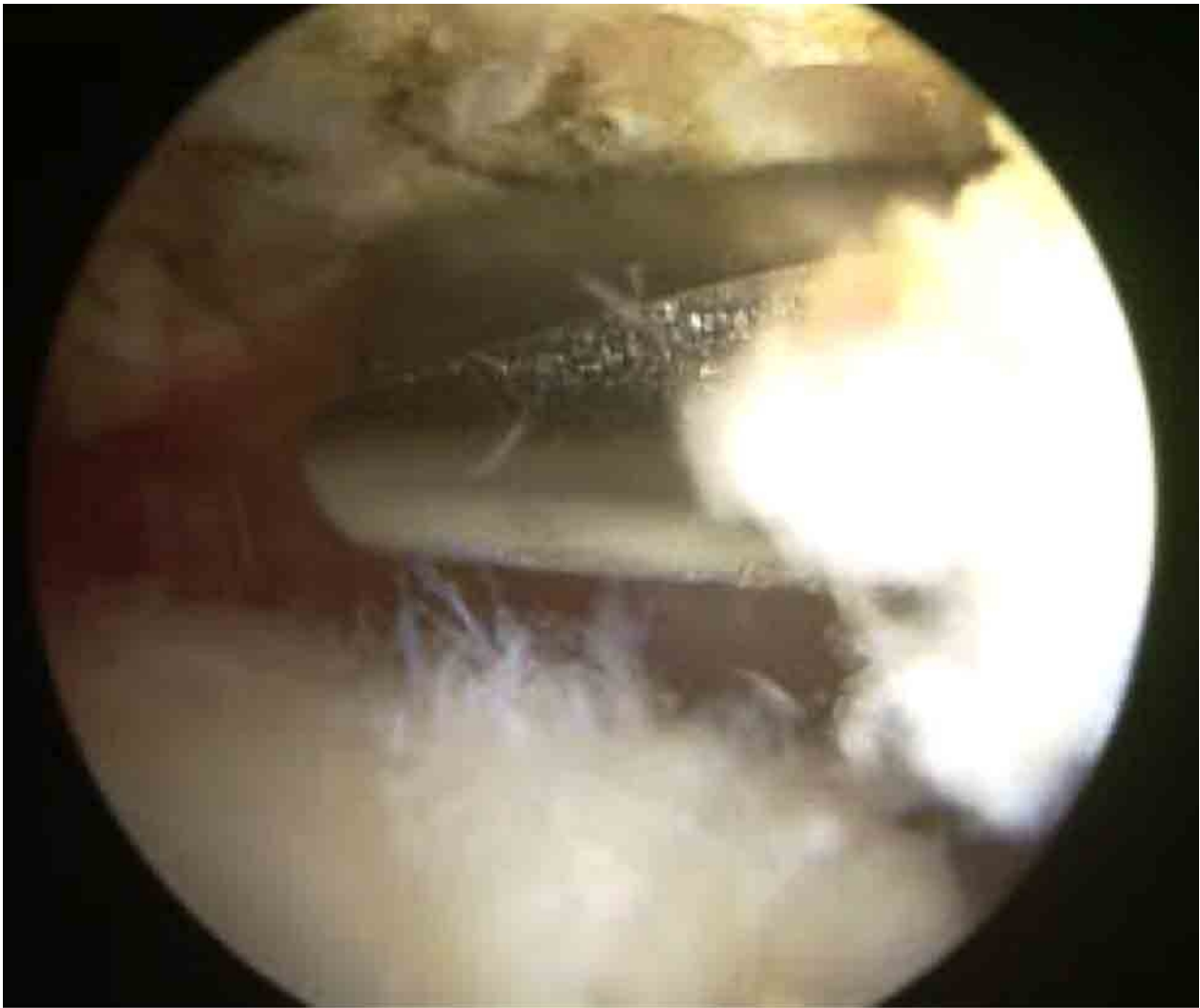Αρχική διαπίστωση ήταν η παρουσία πρόσκρουσης του τενοντίου πετάλου στο οστό του ακρωμίου όπως αποδεικνύεται από την φθορά στο κάτω μέρος του ακρωμίου.



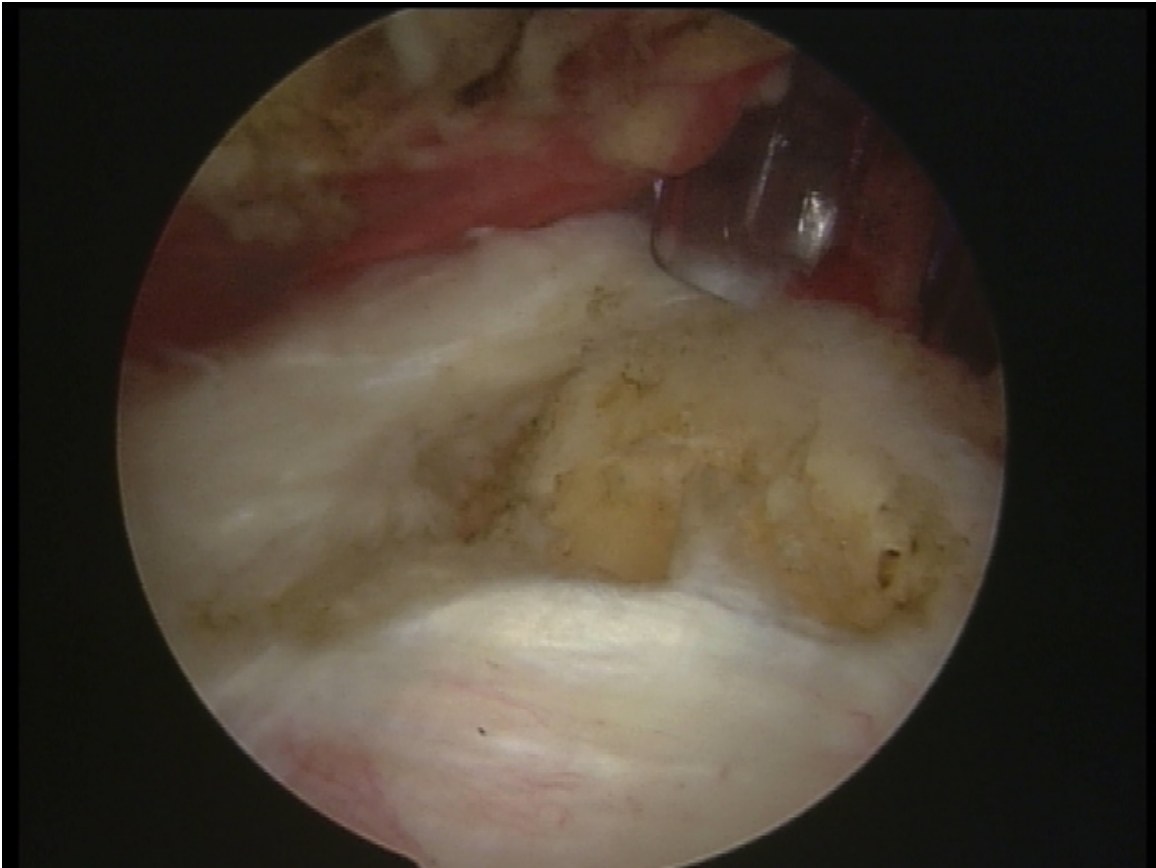
Το ακρώμιο καθαρίζεται από την φθορά.



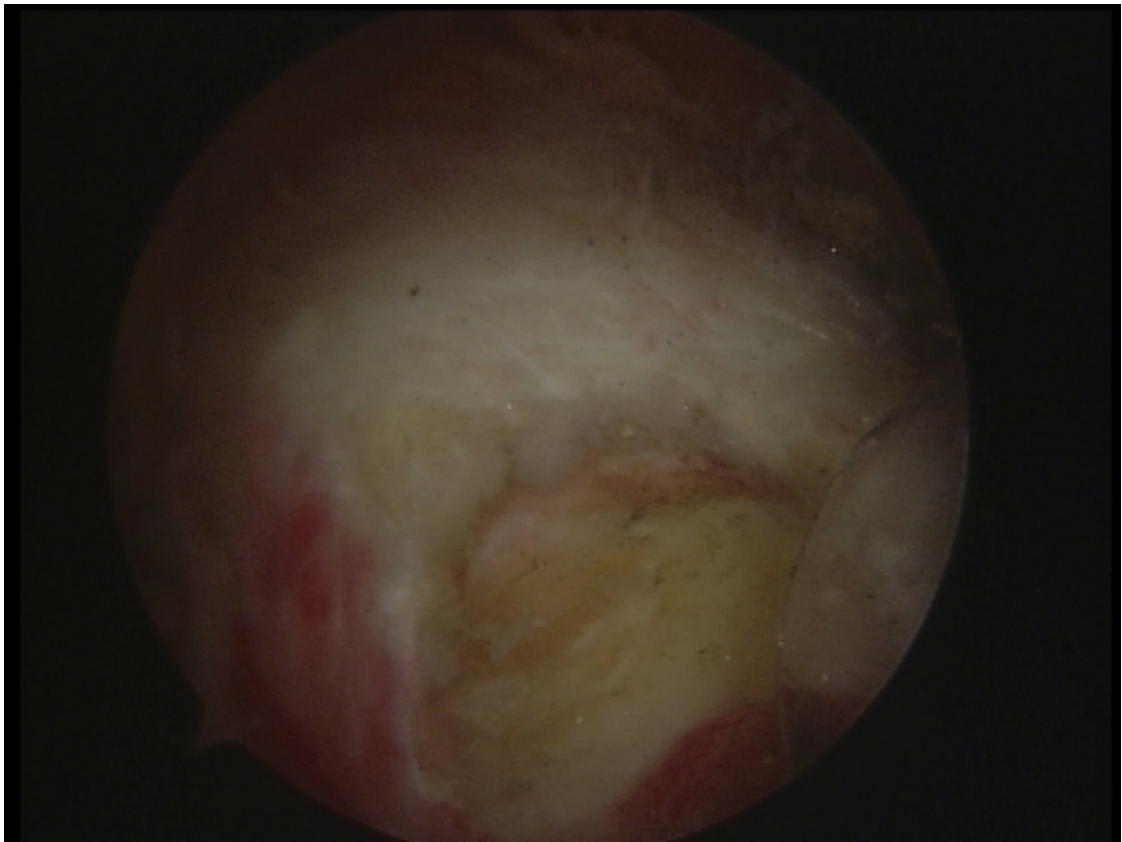
Αποκαλύπτεται το οξύαιχο σχήμα του ακρωμίου. Η ακμή αυτή επιδεινώνει την πρόσκρουση του τενοντίου πετάλου όταν ο ώμος φέρεται πάνω από το οριζόντιο επίπεδο.



Η άκανθα του ακρωμίου ομαλοποιείται με ειδικό εργαλείο.

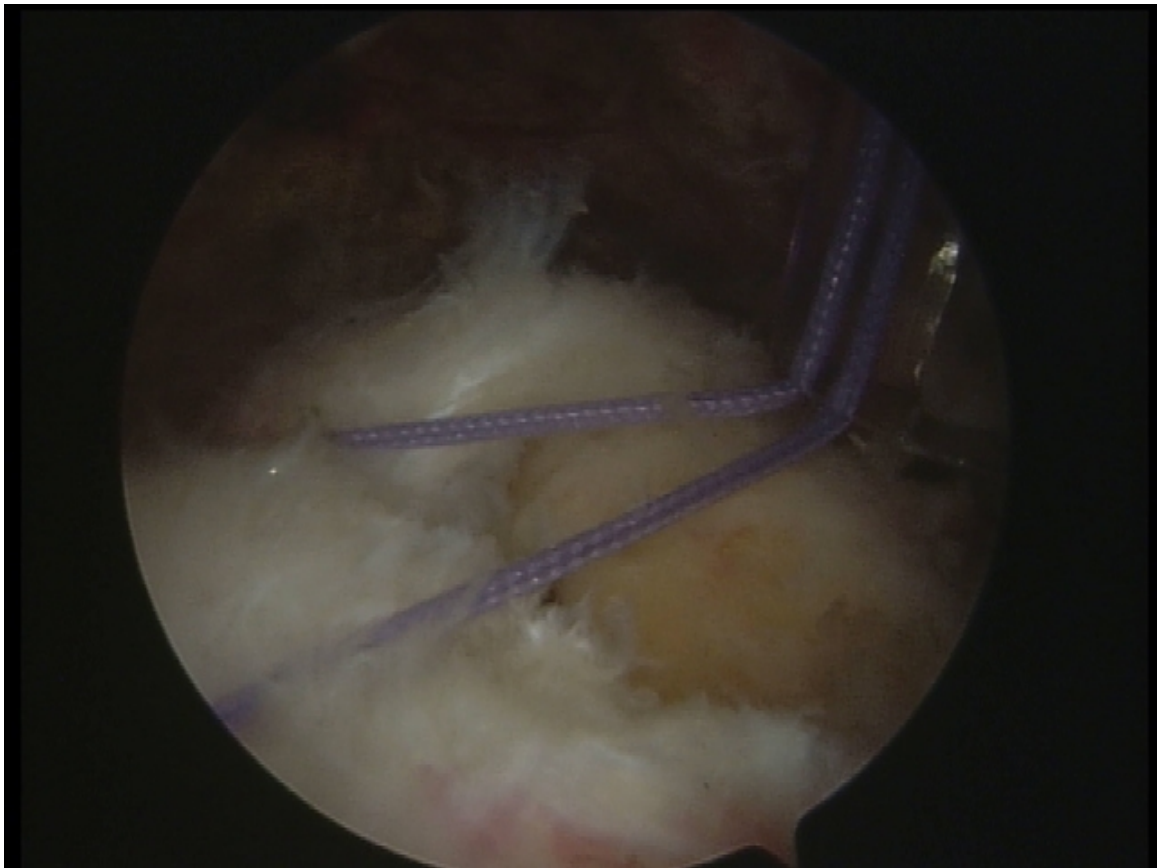


Η ρήξη του τενοντίου πετάλου από πίσω.

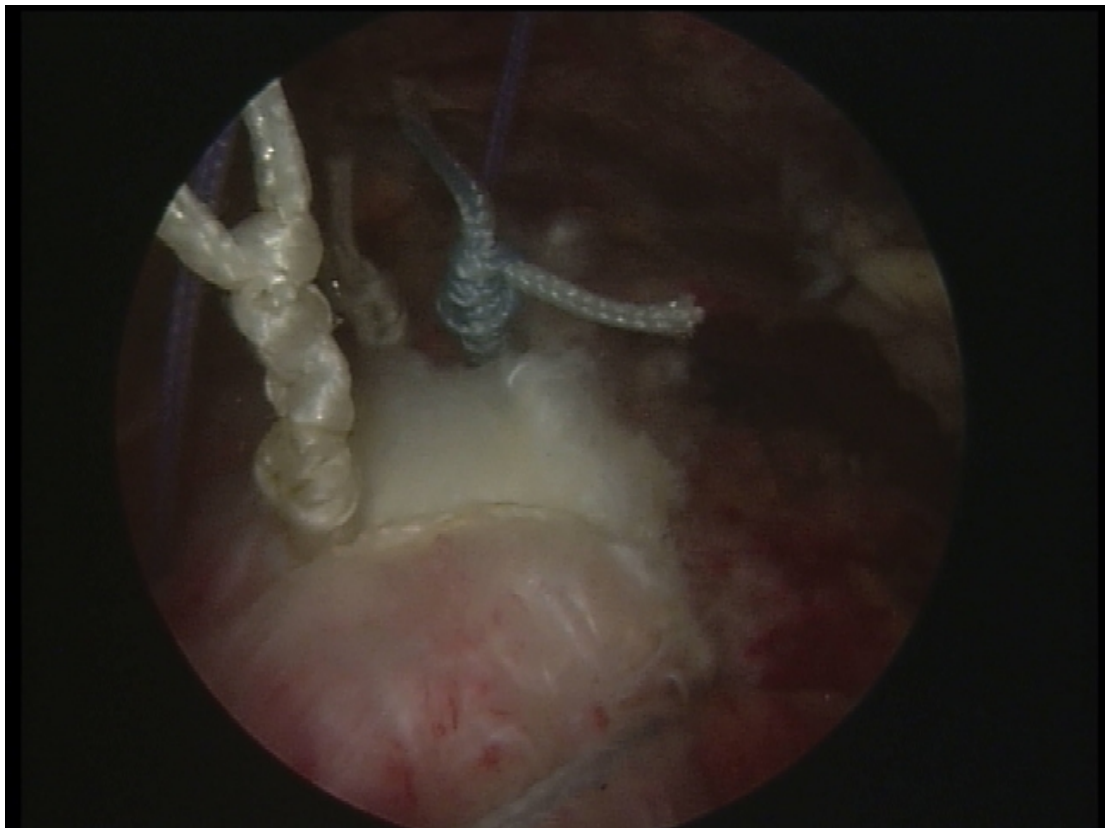


Η ρήξη του τενοντίου πετάλου από το πλάι.





Διεκβολή των ραμμάτων δια του τενοντίου πετάλου.



Πραγματοποίηση των αρθροσκοπικών κόμπων και επανακαθήλωση του τενοντίου πετάλου στο βραχιόνιο όγκωμα.